

L'imagerie en orthodontie (Introduction)

- **Définition Fondamentale:** La radiographie est l'ensemble des techniques permettant de réaliser des clichés des structures internes à l'aide de rayons X. Le cliché et son support sont appelés "radiographie".
- **Rôle en ODF** (Orthopédie Dento-Faciale): Aide indispensable pour formuler un diagnostic complet (ex: déceler adéquatement les dents incluses). L'imagerie fait partie de la famille des examens médicaux d'imagerie.

Philosophie Clinique:

- L'imagerie reste un apport complémentaire.
- Il est essentiel de définir les algorithmes des examens pour éviter de les multiplier (coûts et doses).
- [Predicted - Core Philosophy] La démarche clinique ne doit pas être ignorée, elle ne saurait être remplacée par des examens aussi sophistiqués soient-ils.

Dentist Web

Historique et Principes Physiques

The Timeline

1 1895

8 nov: Wilhem Conrad Roentgen découvre le rayonnement X.
22 nov: Première radiographie (main de Bertha).
Prix Nobel en 1901.

Otto Walkhoff réalise la première radiographie dentaire sur lui-même (pose de 25 minutes, plaque en verre verticale en arrière des dents). Faisceau ouvert à géométrie conique.

2 Années 1970

La Mutation 3D: Apparition de la tomodensitométrie.

Physics Schematic

Principe de l'Imagerie 2D

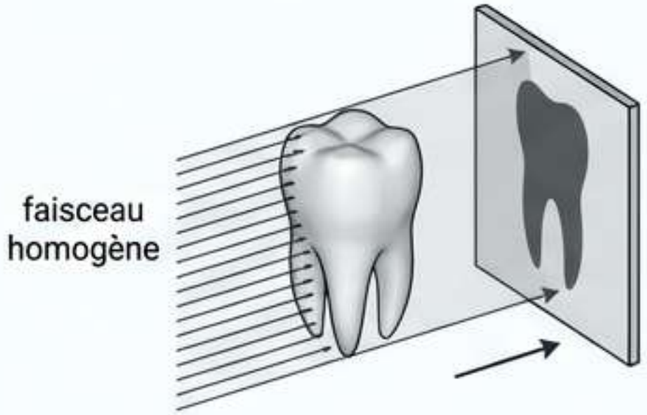

Réduit un volume (3D) en une image plane. Résulte du phénomène d'absorption modulée par les structures anatomiques.

La Mutation 3D

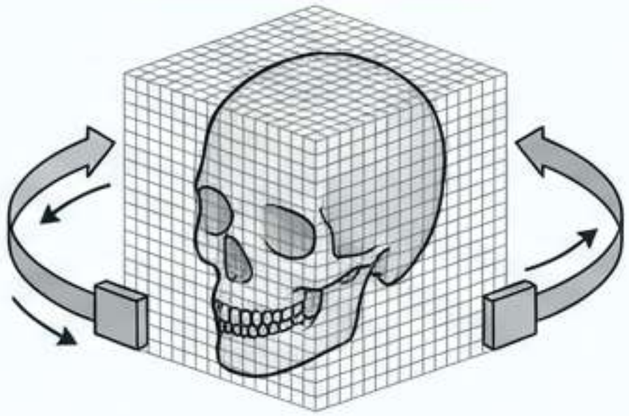

Combine acquisition et traitement informatique à partir de capteurs balayant un volume anatomique.

Dentist Web

L'imagerie intra-orale : Le Cliché Rétro-alvéolaire

Le Cliché Rétro-alvéolaire

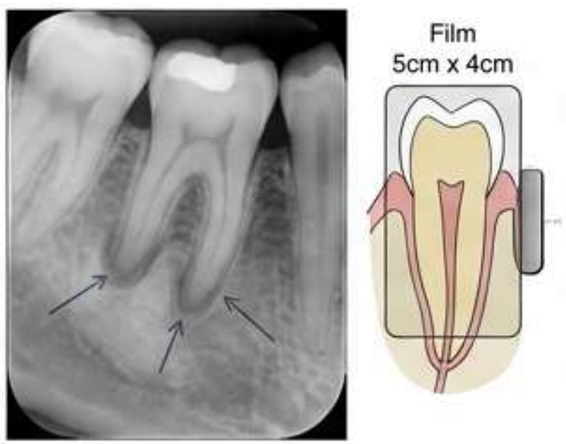

- **Dimensions et Cible**: Projection sur film réduit (5cm x 4cm). Étude détaillée d'une dent et de son environnement adjacent (parodonte et os péri-apical).
- **Méthode Conventionnelle:** Film haute définition sans écran, en regard de la dent.
- [Ref: Q2] **Méthode Numérique:** Le film est remplacé par un capteur (radiovisiographie ou RVG) ou par une plaque phosphostimulable (plaque au phosphore) restituant une image informatique.

Le Bilan Long Cône

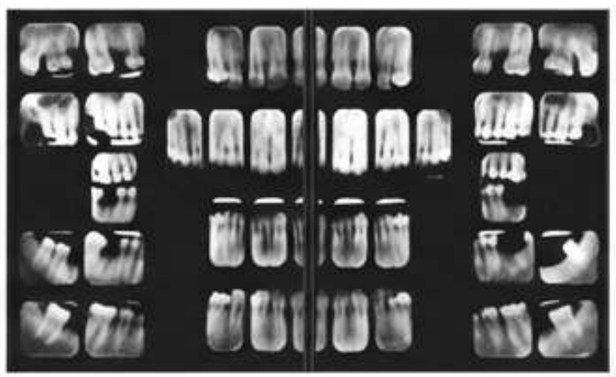

- Étude complète des arcades (maxillaire et mandibule).
- Somme d'une vingtaine de clichés rétro-alvéolaires et rétro-coronaires (nombre réduit en ODF).
- **Indications ODF:** Complément d'information sur zone difficile au panoramique (souvent partie antérieure), et chez le jeune enfant nécessitant une thérapeutique précoce et montrant de l'appréhension vis-à-vis du panoramique.

Dentist Web

L'imagerie intra-orale : Occlusal et Rétro-coronaire

Le Cliché Occlusal (5,7 x 7,6 cm)

- Plan perpendiculaire à l'orthopantomogramme sur un secteur limité. Cliché de deuxième intention.
- **[Ref: Q9]** Indications : Morphologie, position de dent (dent incluse), conséquences de traumatisme incisivo-canin, fente palatine, lésion osseuse.
- **Limite**: Pas la précision tridimensionnelle.

Le Cliché Rétro-coronaire (Bitewing)

- Mainteinu par une languette mordue. Les apex sont ignorés pour privilégier les espaces inter-proximaux.
- **[Ref: Q12]** Indications : Dépistage des caries proximales, coronaires ou cervicales ; points de contact défectueux, obturations débordantes.

Dentist Web

L'imagerie extra-buccale : L'orthopantomogramme (Panoramique)

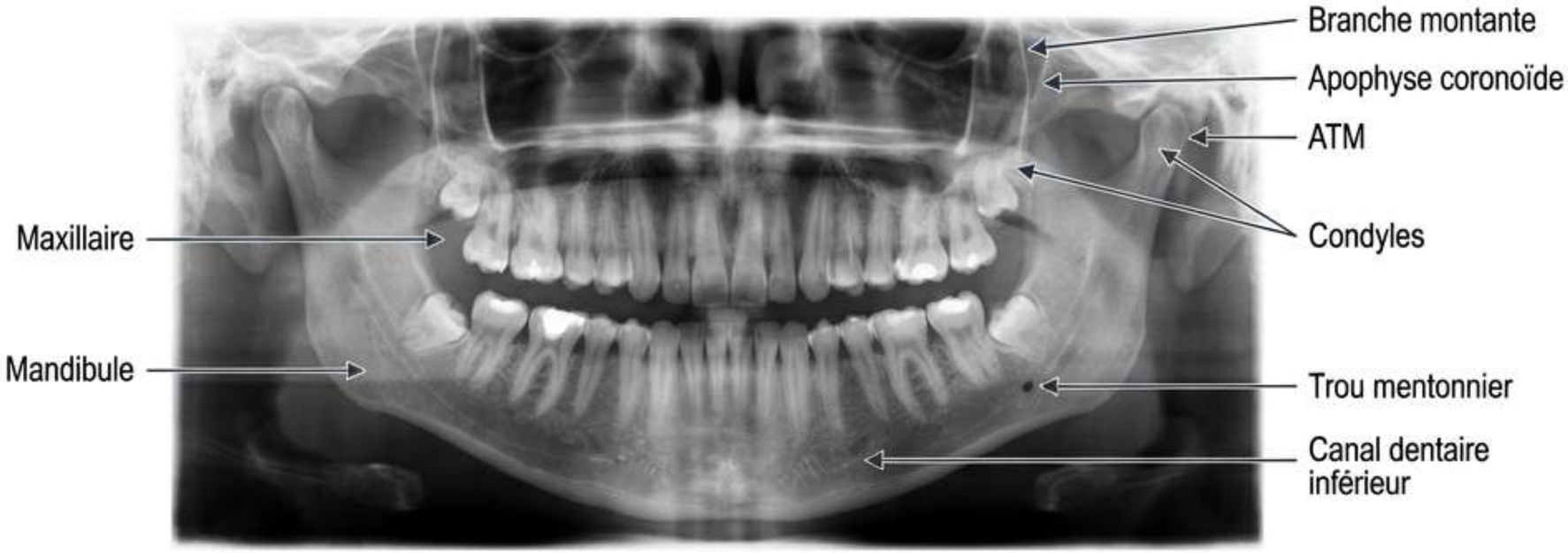

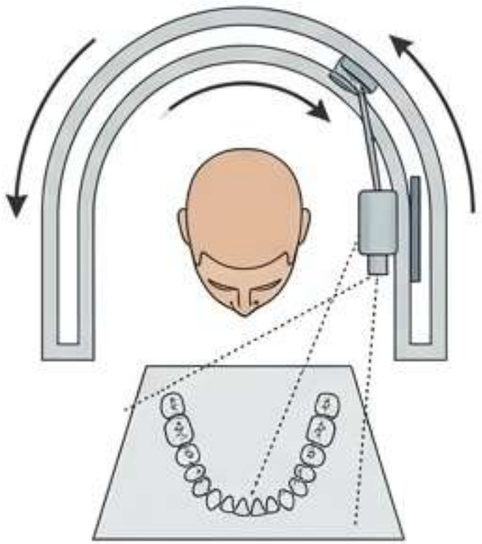

Principe

Le tube radiogène et le film tournent en même temps. Transpose les structures faciales courbes en image plane. **Méthodes**: Conventionnelle (argentique) vs Numérique (Capteurs CCD / plaque au phosphore).

[Ref: Q13, Q11] Examen de débrouillage en 2D. Montre l'ensemble des deux maxillaires d'un condyle à l'autre, mais manque de précision (les dimensions mésio-distales ne sont pas fiables).

Visualisation

[Ref: Q1] **Visualise**: Maxillaire, mandibule, branche montante, apophyse coronoïde, ATM, condyles. (Ne visualise pas les cornets ni la cloison nasale avec précision).

Visualise aussi: Trou mentonnier, canal dentaire inférieur, cavité nasale antérieure, sinus, orbite, rachis, os hyoïde.

Limites

[Ref: Q17] **Inconvénients** : Image déformée/agrandie, beaucoup de superpositions. Retirer tout objet métallique. Insuffisant pour dents incluses éloignées.

Dentist Web

Téléradiographie : Principes et Incidence de Profil

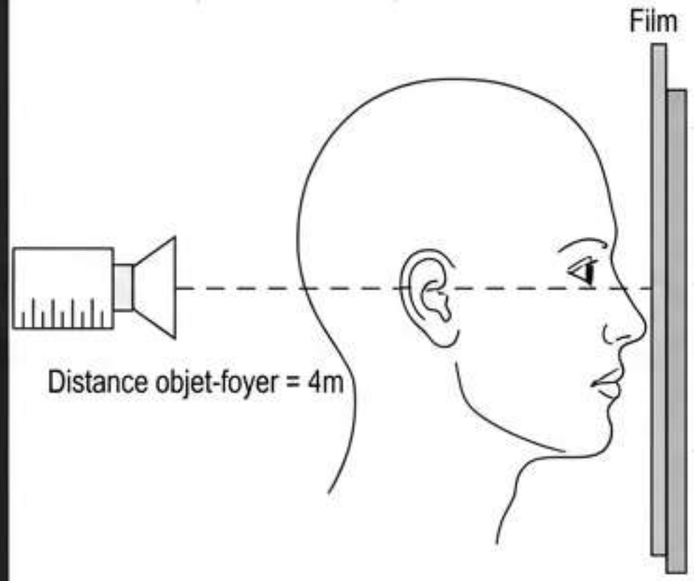

Principe: Projection extra-orale de tout le crâne. Procure une image sans déformation et en grandeur réelle.
[Ref: Q3, Q5, Q18]
Norma lateralis (De Profil) : L'incidence la plus usuelle. Le crâne est de profil (côté gauche vers la plaque). Le rayon passe par les deux olives auriculaires.

Positionnement : Plan de Francfort (ou Virchow) est horizontal. Position en intercuspidie maximale.

Indications ODF:

- Établir un bilan (mensurations céphalométriques, typologie faciale).
- Plan de traitement avec tracé selon différentes analyses (Méthode de Tweed, de Ricketts).
- Évalue le rapport des mâchoires entre elles et l'inclinaison des incisives.

Dentist Web

Téléradiographie : Autres Incidences et Main

Norma frontalis (Frontale)

- Crâne face à la plaque.
- Rayon horizontal, Plan de Francfort horizontal.

- **Indication**: Détecter une anomalie dans le sens transversal et étudier la symétrie mandibulaire.

Norma axialis (Axiale)

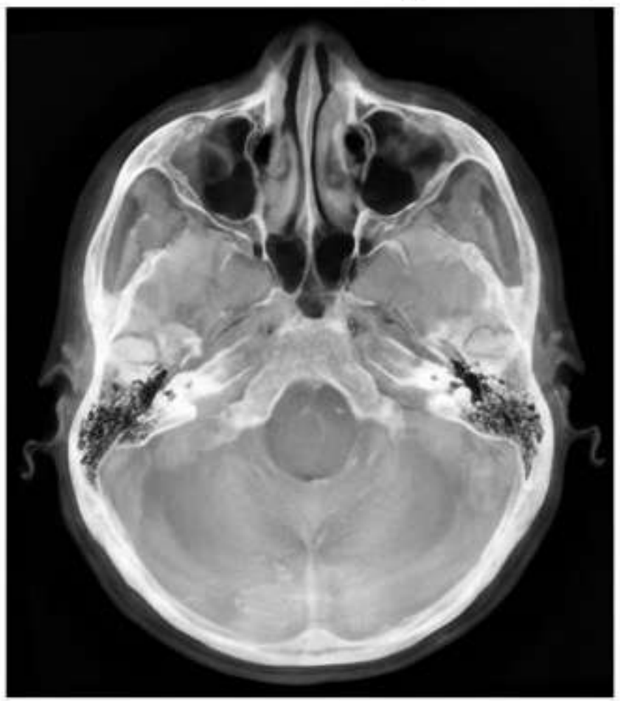

- [Predicted - Positioning Trap] Tête en hyper-extension de face. Rayon horizontal, Plan de Francfort VERTICAL.
- **Indication**: Étudier la symétrie mandibulaire.

Radiographie de la main

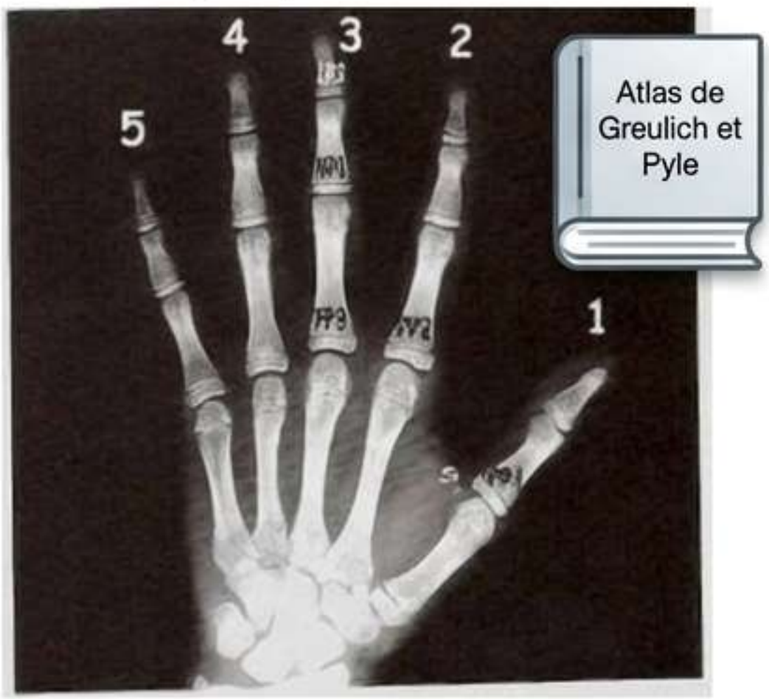

- L'âge osseux est primordial dans le bilan orthodontique.
- Technique comparative usitée : Atlas de Greulich et Pyle (clichés standardisés).

Dentist Web

L’Examen Tomodensitométrique (Scanner 3D)

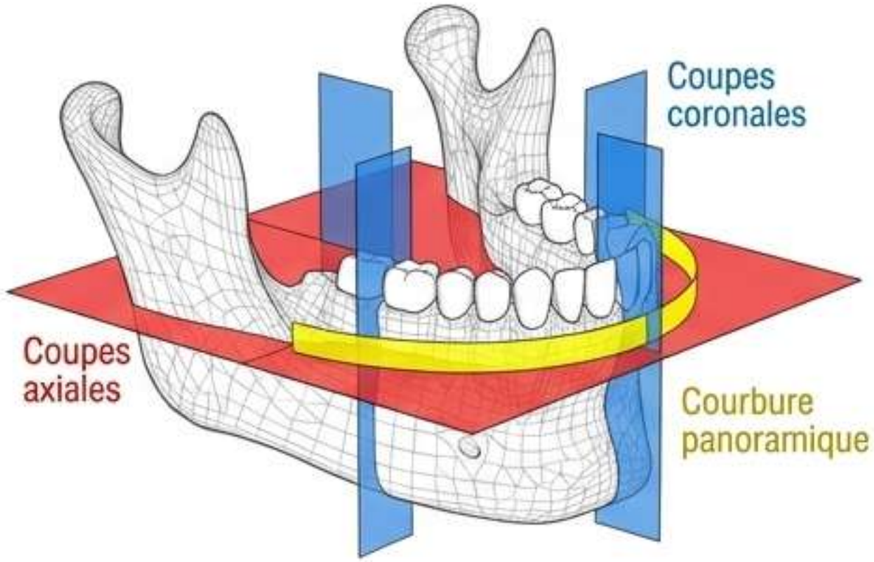

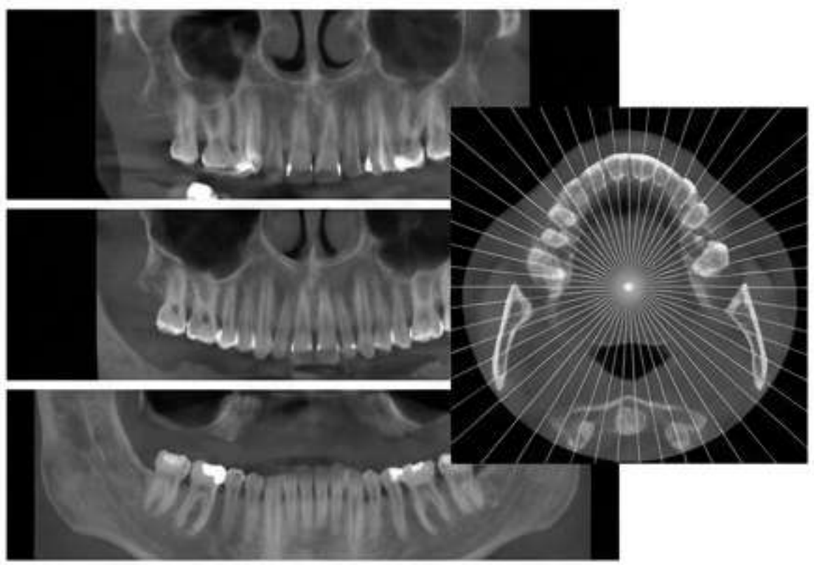

- Aussi nommé: Scanographie ou tomodensitométrie. Ne relève plus que de la pathologie tumorale, devenu routine.

Mode Dentascan (Dentascan*) :

[Predicted - Precision Numbers] Coupes axiales/occlusales (Rouge): Millimétriques, chevauchées tous les 0,5 mm sur une hauteur de 40 à 50 mm.
(Seules ces coupes directes sont irradiantes).
Reconstructions coronales (Bleu): Perpendiculaires à la courbure, effectuées tous les 2 mm.
Reconstructions panoramiques (Jaune): Parallèles à la courbure.

[Ref: Q19] L'irradiation : Examen très irradiant, dosimétrie élevée, avec artefacts métalliques. Réservé aux situations complexes.

Indications (Dents incluses):

- Position vestibulaire/palatine, hauteur/profondeur, résorption adjacente, obstacles (odontome, kyste).

Dentist Web

Cone Beam Computed Tomography (CBCT) - Principes

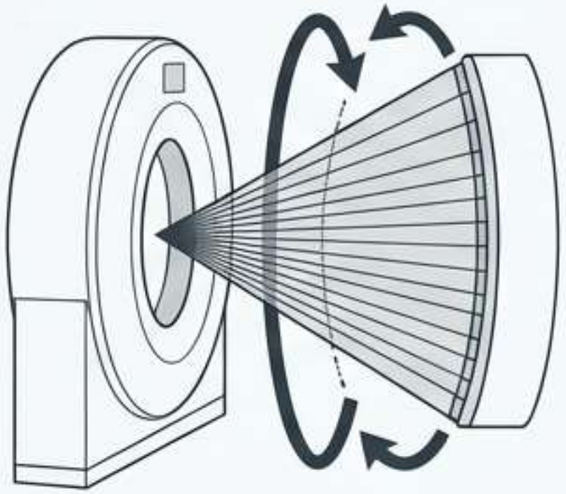

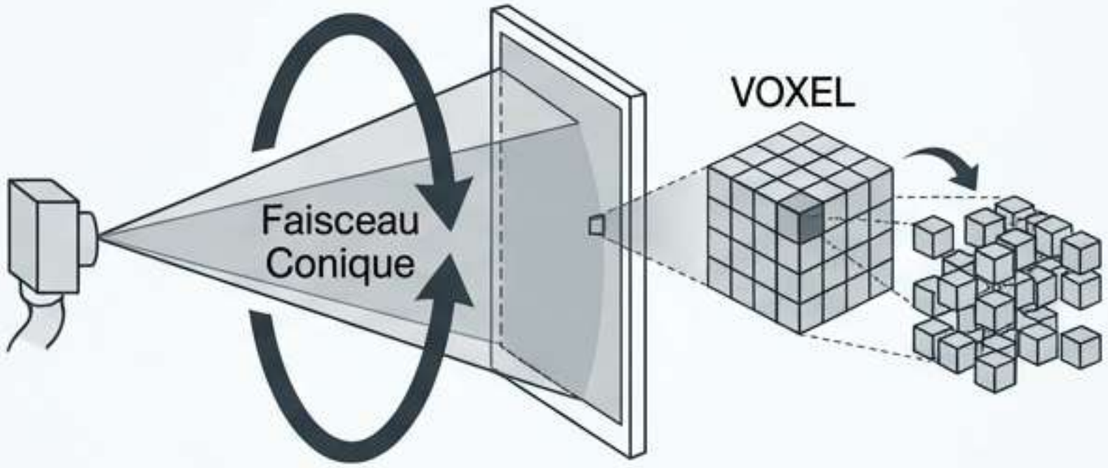

Une seule rotation de 360°

Mécanique du Cone Beam

[Ref: Q14] Utilise un faisceau de rayons X conique capté par une surface de détection étendue.

Réalise de façon synchrone une seule rotation de 360° autour de la tête (durée de 10 à 70 secondes).

L'Image Volumétrique

Composée de voxels.
Explorable via logiciel dans les sens frontal, transversal ou sagittal.
Révèle des structures invisibles en 2D.
Possibilité de limitation de la taille du faisceau pour le focaliser et réduire l'irradiation.

Dentist Web

La Différence 3D : Cone Beam vs Scanner

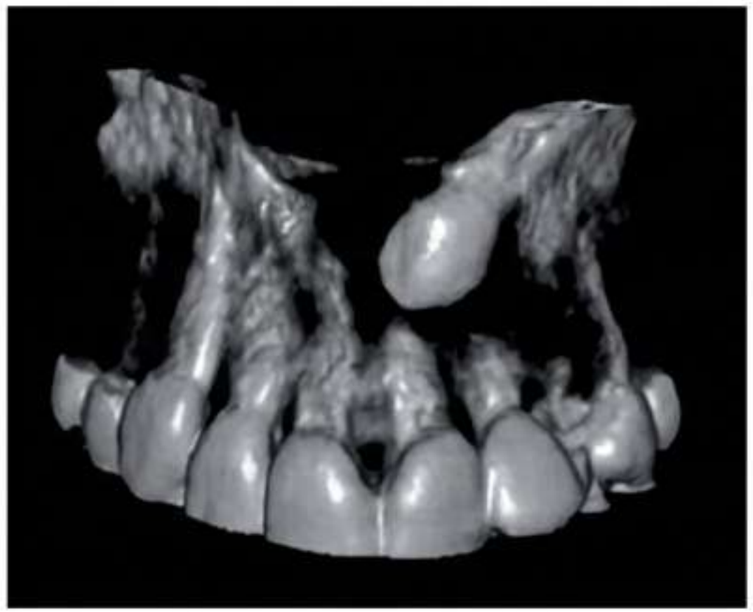

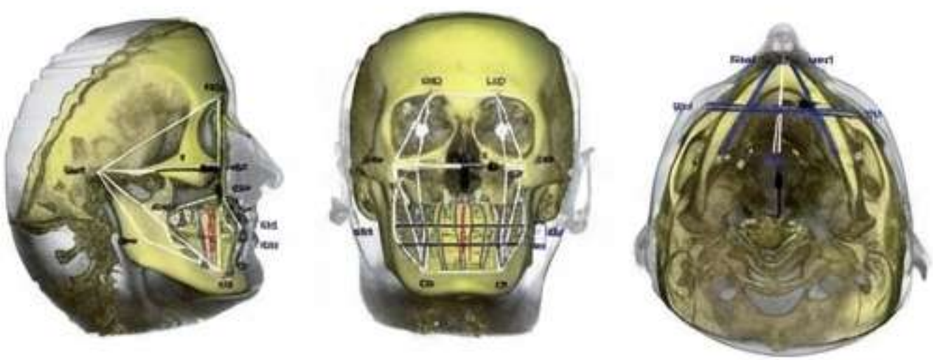

1

[Ref: Q4, Q20, Q12(2024)]
Dosimétrie et Irradiation :
Le CBCT est nettement **moins irradiant que le scanner.**
Dose délivrée : 36,9 à 50,3 micro sieverts (Réduction de 98% par rapport au scanner conventionnel).

2

Précision Diagnostique
Coupes plus fines apportant plus de détails osseux (ex: visualise l'espace du ligament parodontal, impossible sur scanner). Idéal pour structures à densité élevée (os/dents).

3

[Ref: Q4(2024), Q11(2022)]
Indications Orthodontiques du CBCT :

- Localisation des dents incluses (fréquemment indiqué pour la canine incluse).
- Contrôle de la croissance et estimation de l'âge dentaire.
- Évaluation des voies aériennes supérieures.
- Simulations céphalométriques et acquisition rapide (10-70s).

Rappel: Adapté aux tissus durs. Ne permet pas une bonne visualisation des tissus mous.

Dentist Web

Imagerie des Tissus Mous : Échographie et IRM

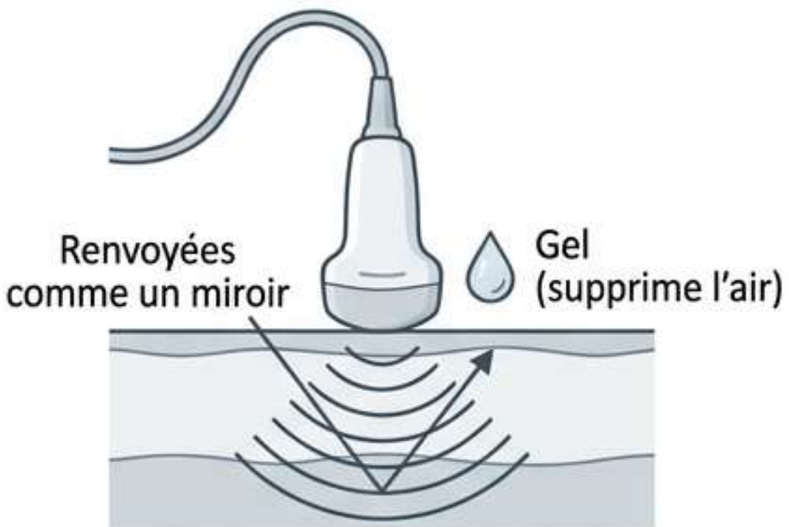

Échographie (Ultrasons)

[Ref: Q15, Q10] Destinée à l'exploration des tissus mous. N'utilise pas de rayons X.

Principe: Ondes ultrasonores renvoyées comme un faisceau lumineux par un miroir. Donne la position et la densité.

Indications: ATM et petites tumeurs superficielles des glandes salivaires principales.

Imagerie par Résonance Magnétique (IRM)

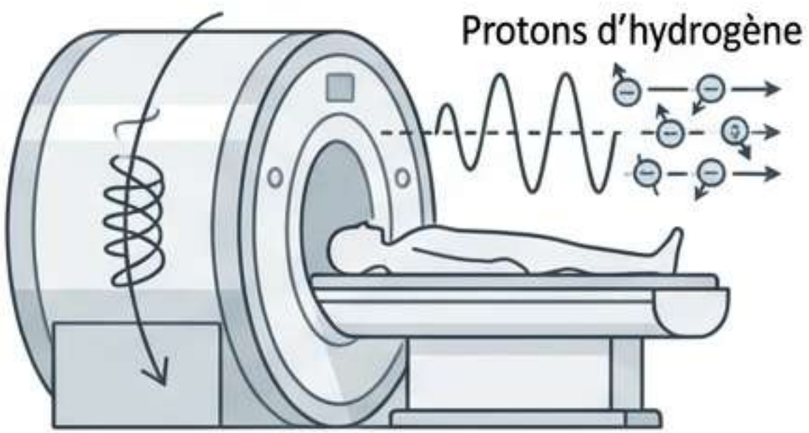

Imagerie par Résonance Magnétique (IRM)

Non invasif et non irradiant.

Principe: Résonance des protons d'hydrogène sous champ magnétique (selon teneur en eau).

Coupes transversales, sagittales ou longitudinales.

Indication ODF: Étude du ménisque des ATM.

Dentist Web

Radioprotection : Les Règles de Base

Définition: Règles et moyens pour empêcher/réduire les effets nocifs des rayonnements (patients et environnement).

1. La Justification

[Predicted - Legal Foundation]
Les bénéfices > inconvénients.

Alerte ODF: Les tissus de l'enfant sont 3 fois plus vulnérables. Avantage médical direct sans alternative moins risquée.

2. L'Optimisation

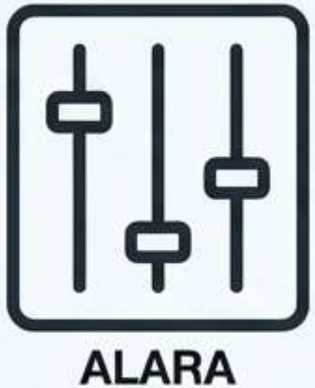

Niveau le plus bas possible. Information médicale maximale pour la dose la plus faible.

3. La Limitation

Le cumul des doses individuelles ne doit pas dépasser les limites réglementaires.

Dentist Web

Analyse Stratégique de l'Examen (Exam Pattern Analysis)

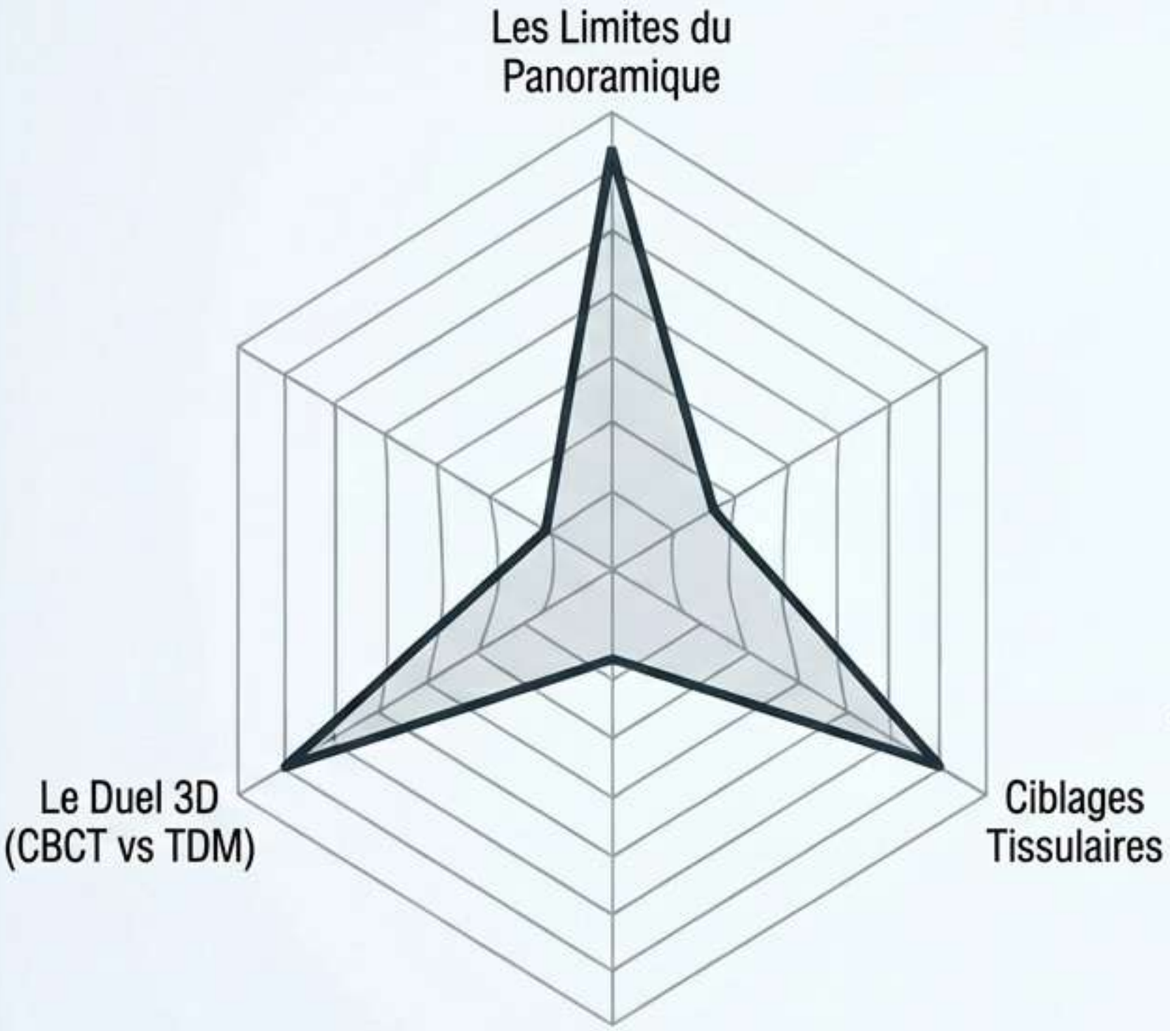

Les Cibles Préférées du Professeur :

- **Les Limites du Panoramique** : Testé 4+ fois. Distorsion, manque de précision, superpositions. (Ne mesure pas précisément !).
- **Le Duel 3D (CBCT vs TDM)** : Testé 5+ fois. La mécanique du CBCT (rotation unique de 360°, voxels) et sa dosimétrie inférieure au scanner sont des questions garanties.
- **Ciblages Tissulaires** : L'échographie est systématiquement testée comme l'outil des tissus mous/glandes salivaires, opposé au CBCT (tissus durs).

Prédictions & Pièges

[Predicted - Pièges Futurs] : Les chiffres précis du Dentascan (chevauchement 0,5mm) et du CBCT (36,9 - 50,3 µSv). L'orientation exacte du plan de Francfort dans la Norma Axialis (Vertical, contrairement au profil/face qui est horizontal).

Dentist Web

Carte Mentale Diagnostique Intégrale

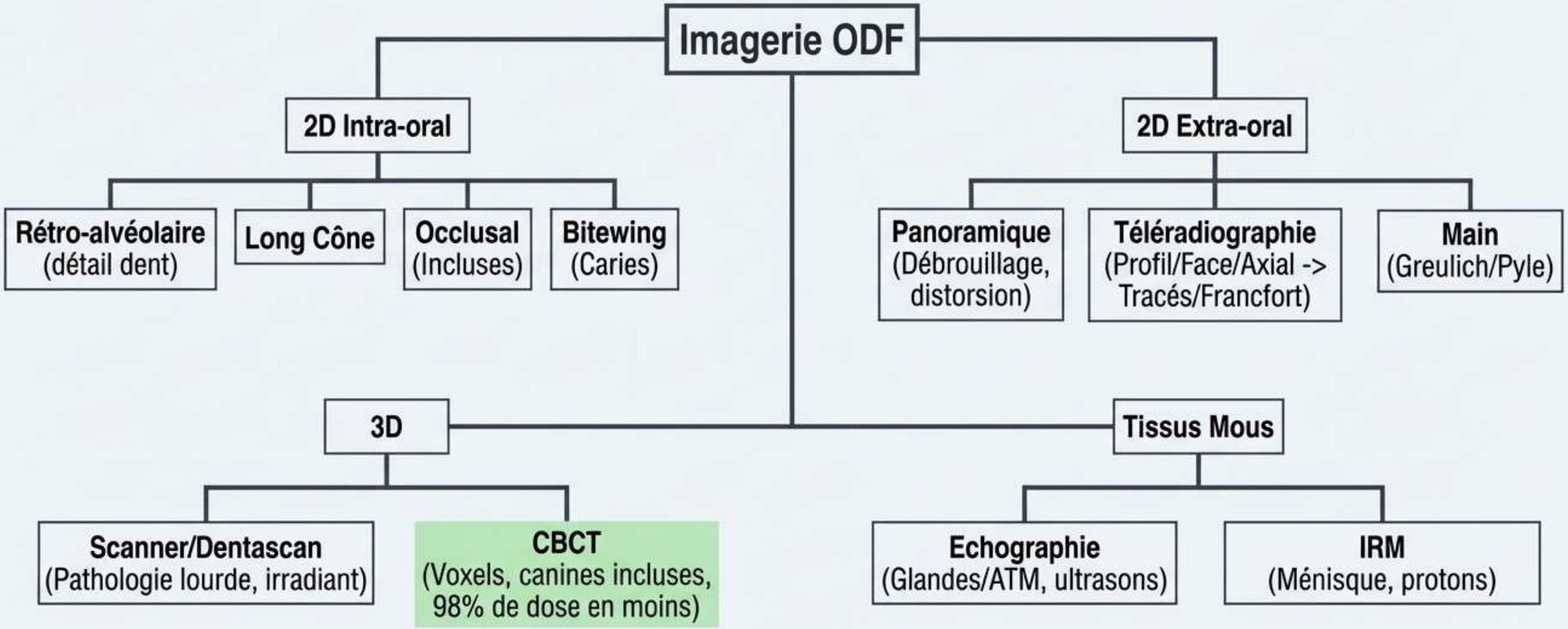

Conclusion ODF: Le scanner ou l'IRM ne répondent pas à toutes les questions. Le choix est clinique et algorithmique.

Dentist Web

Validation du Contenu

Ce document constitue la synthèse absolue et sans omission du cours magistral ‘L’imagerie en orthodontie’.

PDF fully scanned. 100% content coverage confirmed. No omission detected.

Dentist Web